

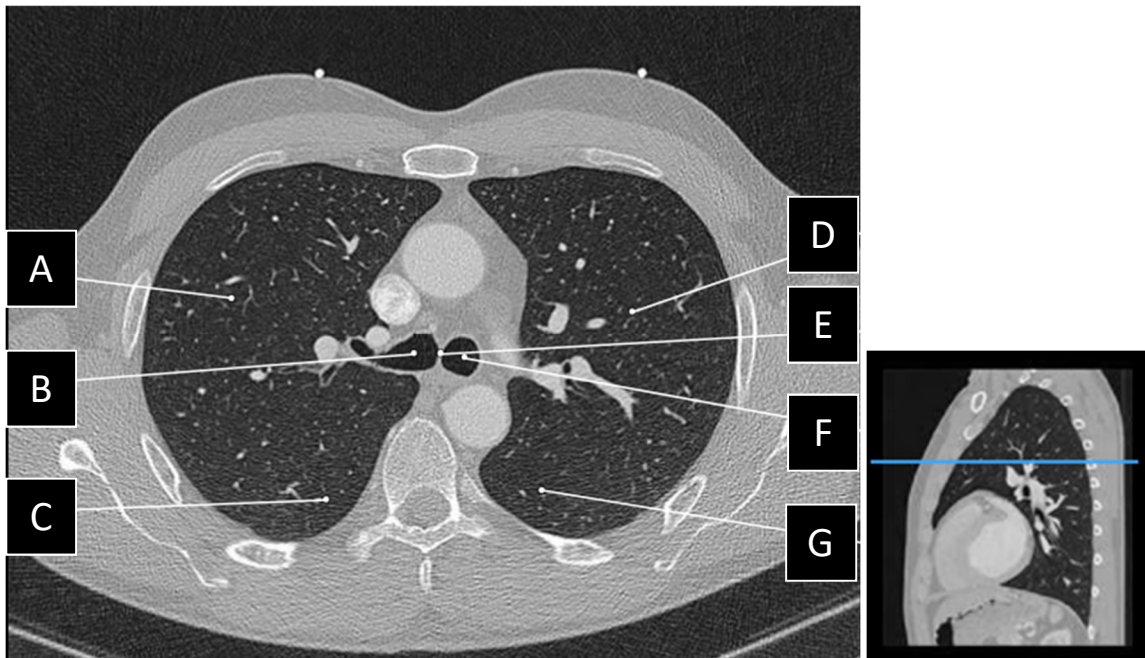
Exercice d'anatomie en coupe – Système respiratoire (thorax)

Identifier les structures anatomiques suivantes.

* Les images suivantes proviennent du site internet : <https://eanatomy-rimouski.proxy.collecto.ca/fr/e-Anatomy>

Images en fenêtre pulmonaire (parenchymateuse) :

Image 1 : 101/1542



A (lobe) : Lobe supérieur droit

B : Bronche principale droite

C (lobe) : Lobe inférieur droit

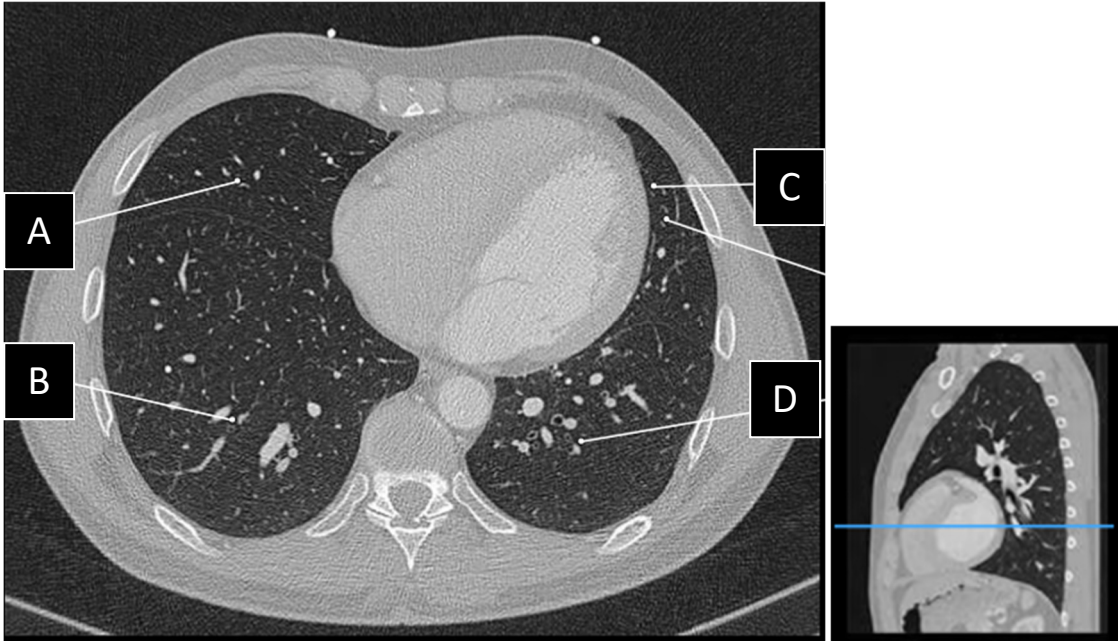
D (lobe) : Lobe supérieur gauche

E : Carène

F : Bronche principale gauche

G (lobe) : Lobe inférieur gauche

Image 2 : 191/1542



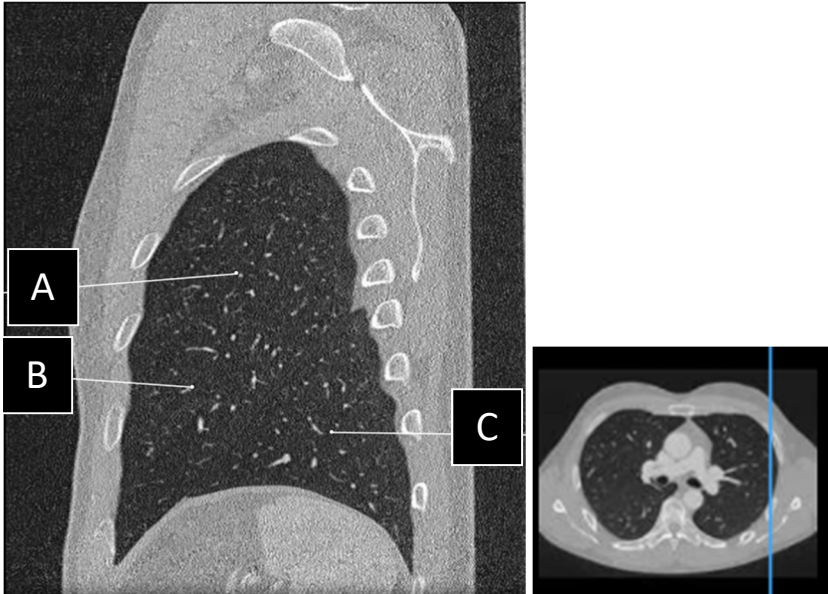
A (lobe) : Lobe moyen

B (lobe) : Lobe inférieur droit

C (lobe) : Lingula (lobe supérieur gauche)

D (lobe) : Lobe inférieur gauche

Image 3 : 346/1542

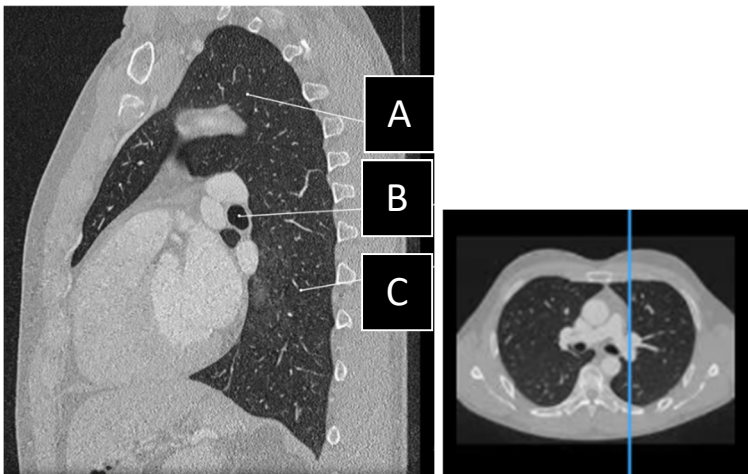


A (lobe) : Lobe supérieur gauche

B (lobe) : Lingula (LSG)

C (lobe) : Lobe inférieur gauche

Image 4 : 418/1542

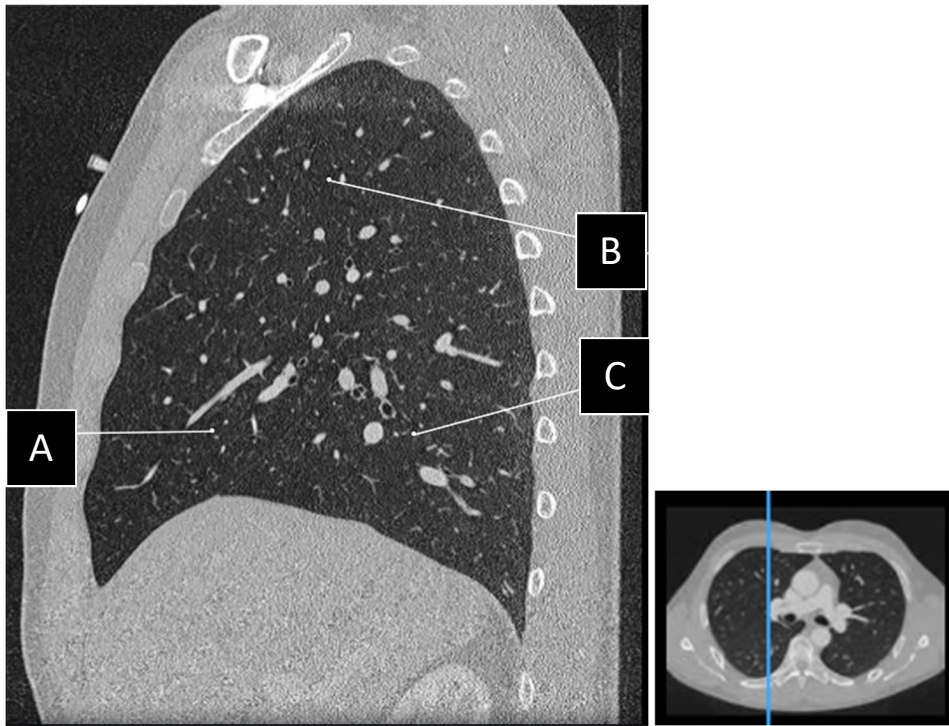


A (lobe) : Lobe supérieur gauche

B : Bronche principale gauche

C (lobe) : Lobe inférieur gauche

Image 5 : 507/1542

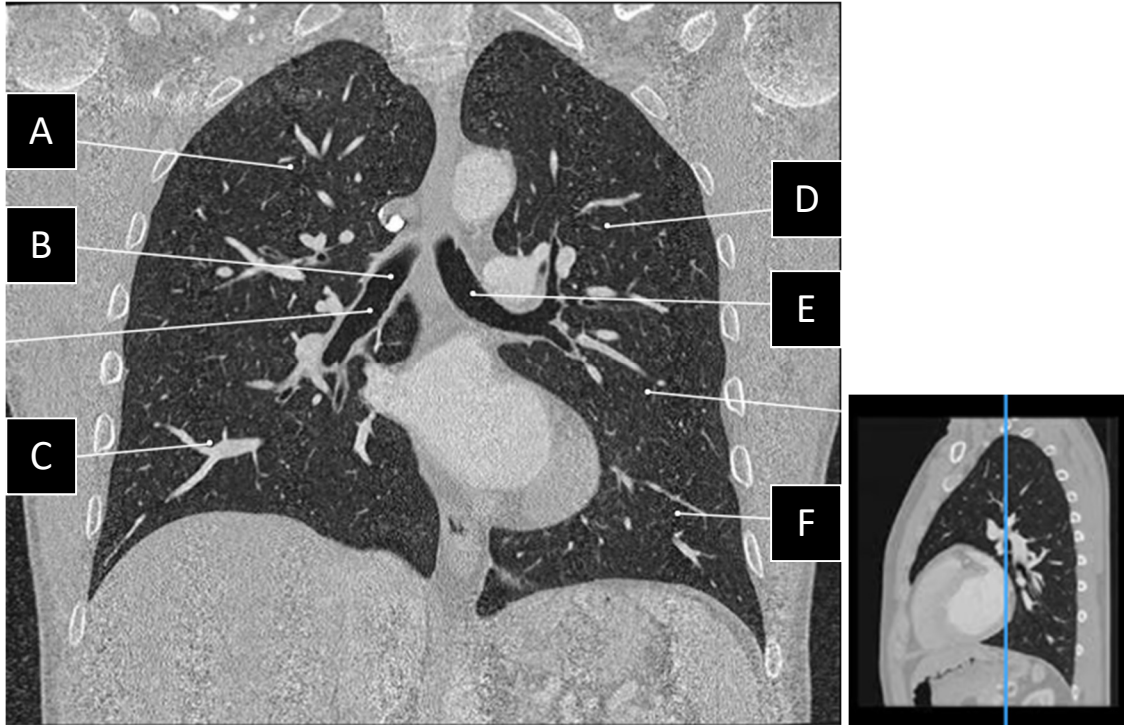


A (lobe) : Lobe moyen

B (lobe) : Lobe supérieur droit

C (lobe) : Lobe inférieur droit

Image 6 : 771/1542



A (**lobe**) : Lobe supérieur droit

B : Bronche principale droite

C (**lobe**) : Lobe inférieur droit

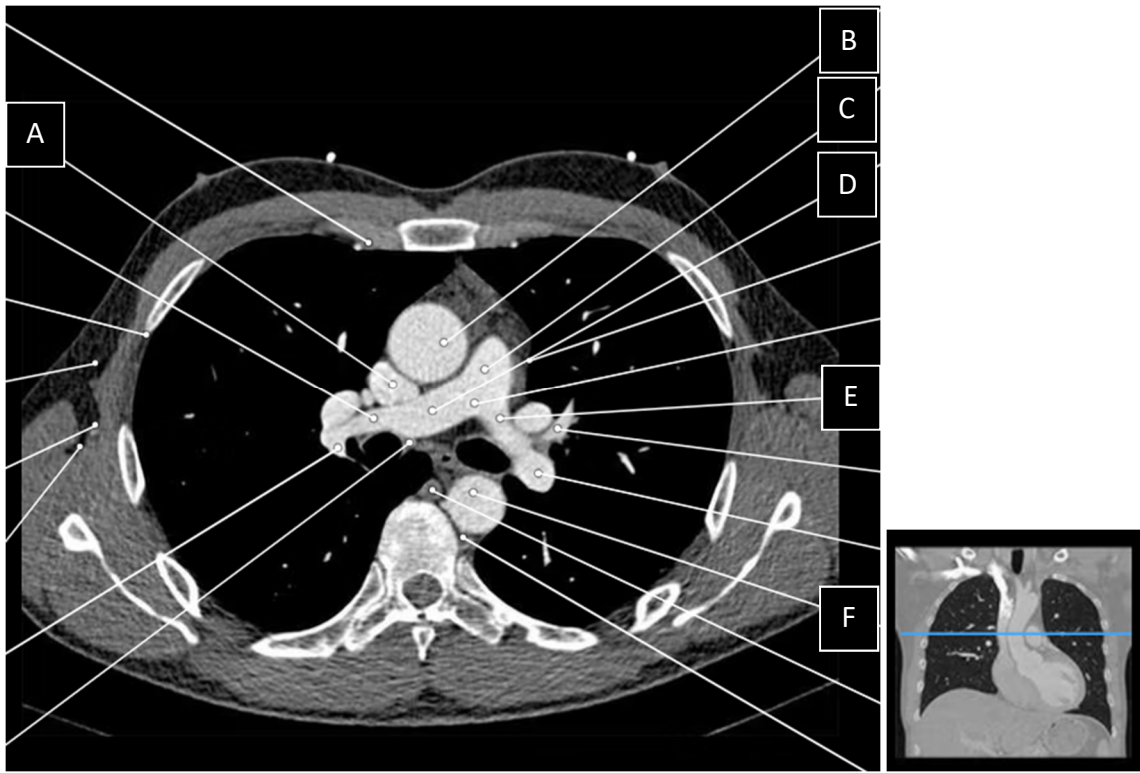
D (**lobe**) : Lobe supérieur gauche

E : Bronche principale gauche

F (**lobe**) : Lobe inférieur gauche

Image en fenêtre médiastinale :

Image 1 : 118/1542



A : Veine cave supérieure

B : Aorte ascendante

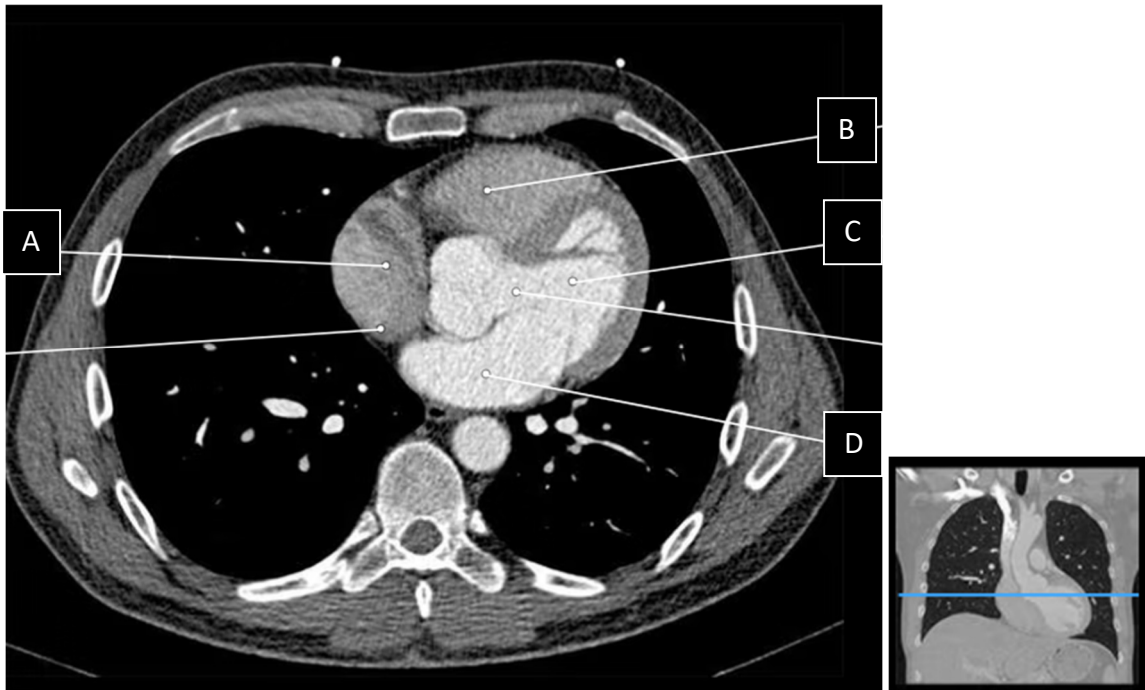
C : Tronc pulmonaire

D : Artère pulmonaire droite

E : Artère pulmonaire gauche

F : Aorte thoracique descendante

Image 2 : 171/1542



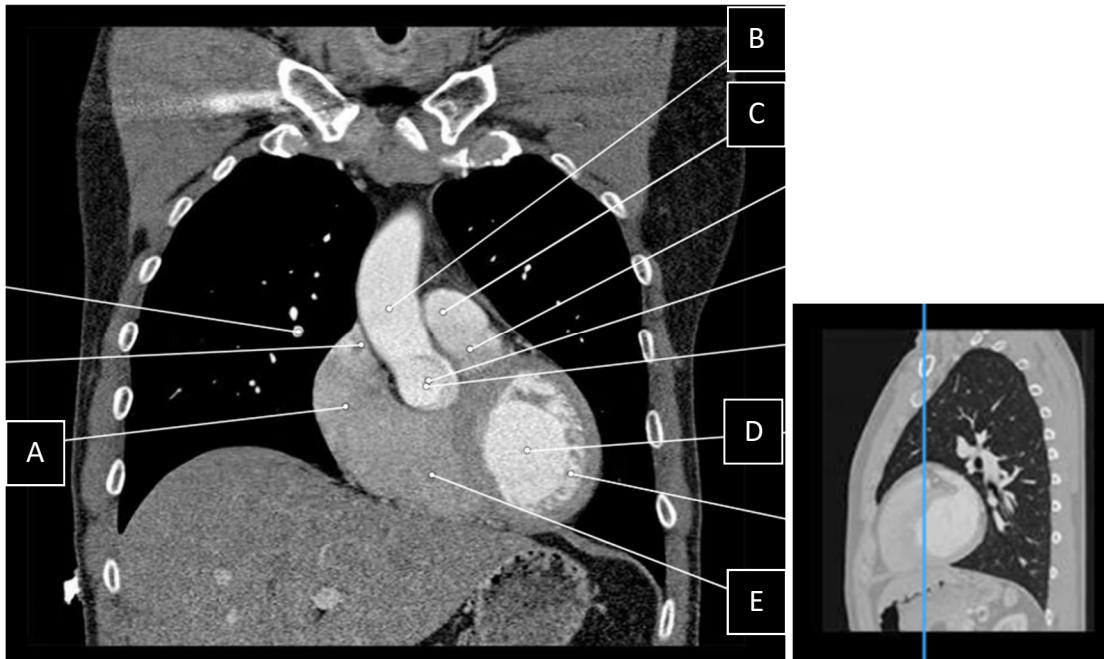
A : Oreillette droite

B : Ventricule droit

C : Ventricule gauche

D : Oreillette gauche

Image 3 : 718/1542



A : Oreillette droite

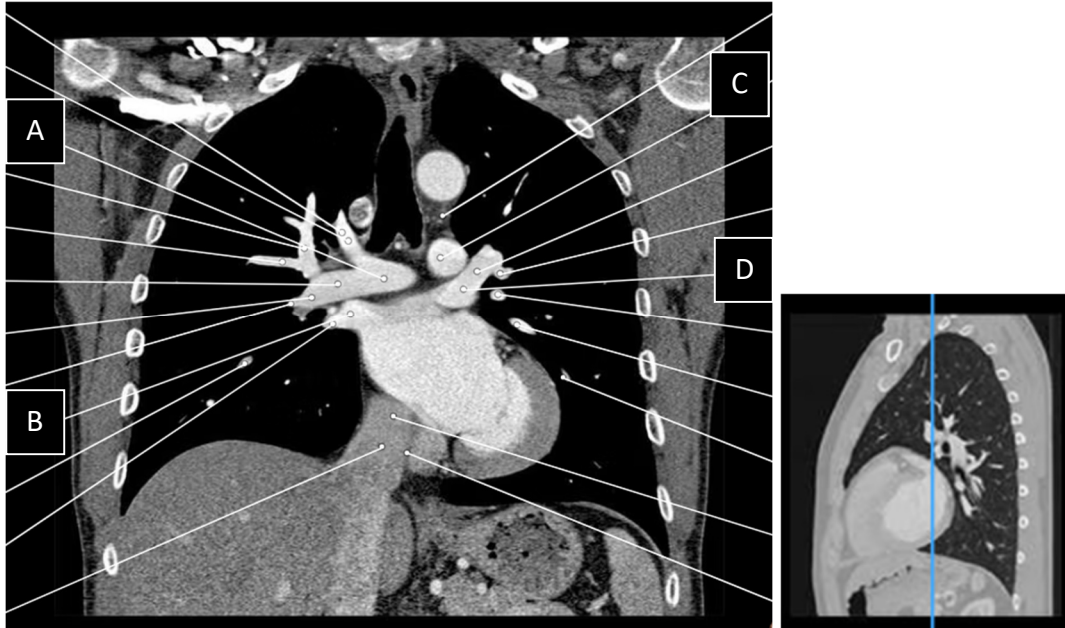
B : Aorte ascendante

C : Tronc pulmonaire

D : Ventricule gauche

E : Ventricule droit

Image 4 : 759/1542



- A : Artère pulmonaire droite
- B : Veine pulmonaire droite
- C : Artère pulmonaire gauche
- D : Veine pulmonaire gauche