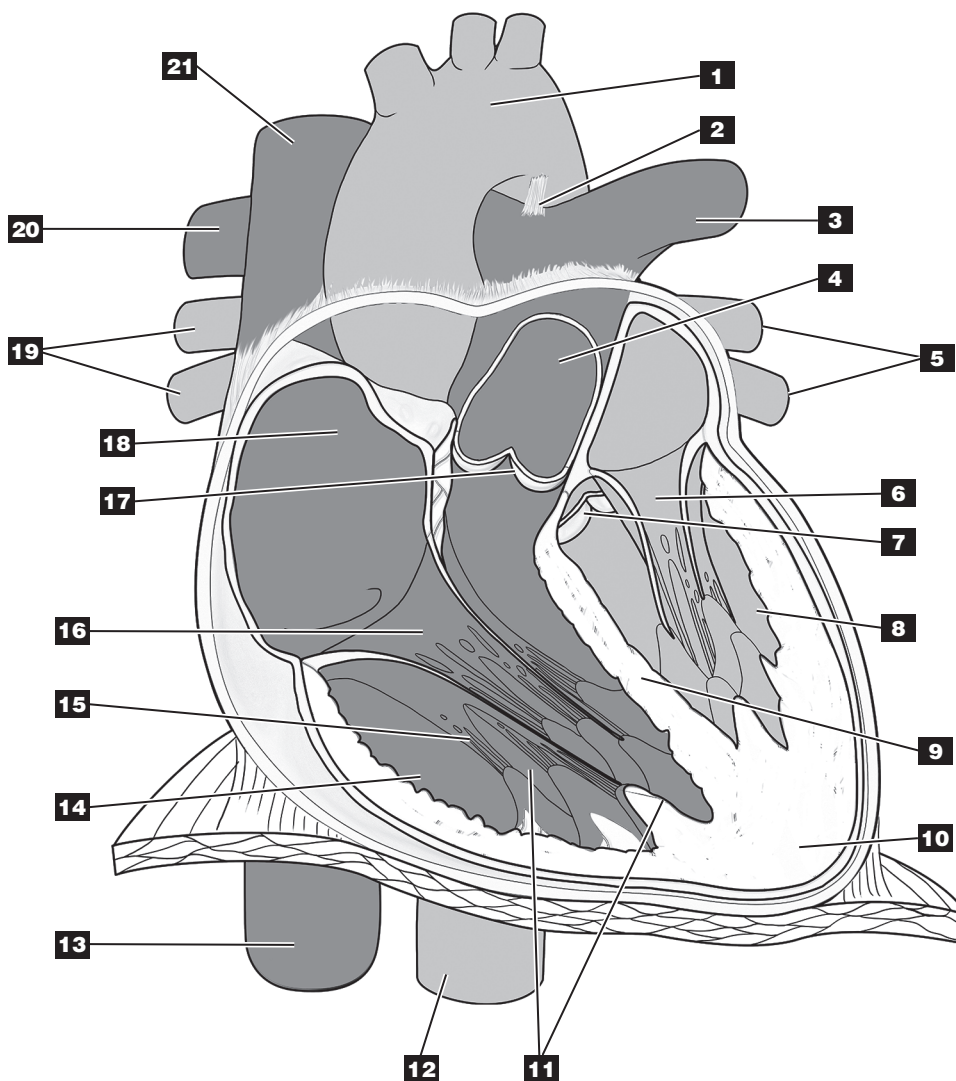


## Anatomie interne du cœur en coupe frontale



### Identifier les structures :

- |          |           |           |
|----------|-----------|-----------|
| 1. _____ | 8. _____  | 15. _____ |
| 2. _____ | 9. _____  | 16. _____ |
| 3. _____ | 10. _____ | 17. _____ |
| 4. _____ | 11. _____ | 18. _____ |
| 5. _____ | 12. _____ | 19. _____ |
| 6. _____ | 13. _____ | 20. _____ |
| 7. _____ | 14. _____ |           |

### Colorier :

- en bleu, les cavités cardiaques et les vaisseaux contenant du sang riche en gaz carbonique;
- en rouge, les cavités cardiaques et les vaisseaux contenant du sang oxygéné.