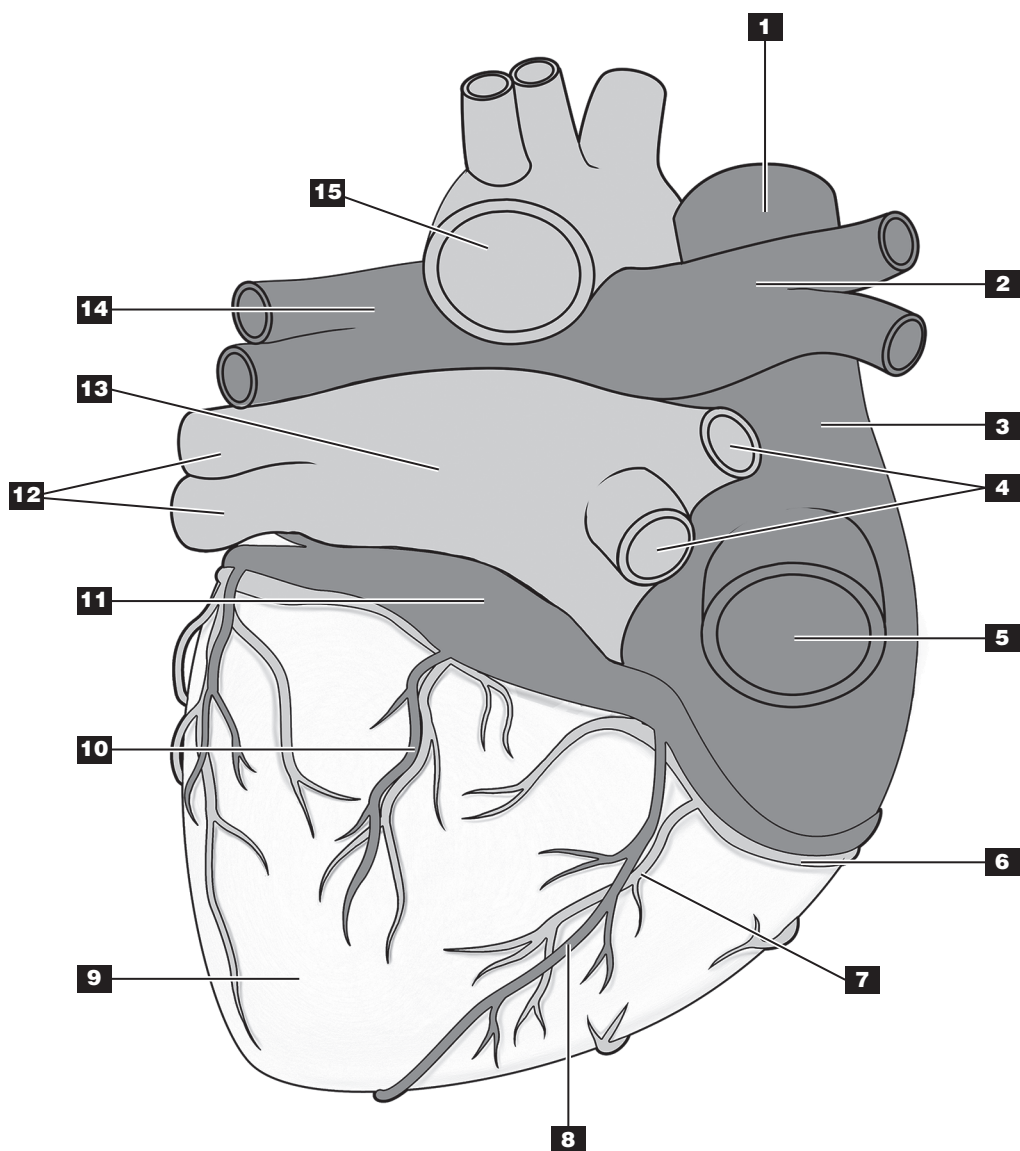


## Anatomie externe du cœur : vue postérieure



### Identifier les structures :

- |          |           |           |
|----------|-----------|-----------|
| 1. _____ | 6. _____  | 11. _____ |
| 2. _____ | 7. _____  | 12. _____ |
| 3. _____ | 8. _____  | 13. _____ |
| 4. _____ | 9. _____  | 14. _____ |
| 5. _____ | 10. _____ | 15. _____ |

### Colorier :

- en bleu, les vaisseaux contenant du sang riche en gaz carbonique ;
- en rouge, les vaisseaux contenant du sang oxygéné.